

# L'HYPOTENSION INTRACRÂNIENNE : UN DIAGNOSTIC RARE EN GÉRIATRIE

V. AUTIERI ; Z. BARROU ; S. STROER ; S.  
GREFFARD

J. COHEN-BITTAN ; B. DIEUDONNÉ ; M.  
VERNY

42<sup>es</sup> Journées Annuelles  
de la Société Française de Gériatrie et de Gérologie  
Communication orale, mardi 08/11/2022



Hôpital  
Pitié-Salpêtrière  
AP-HP



SOCIÉTÉ FRANÇAISE  
DE GÉRIATRIE  
& GÉROLOGIE

# CONFLIT D'INTÉRÊT

AUCUN

# 1<sup>ER</sup> CASE REPORT : MME T, 83 ANS (1)

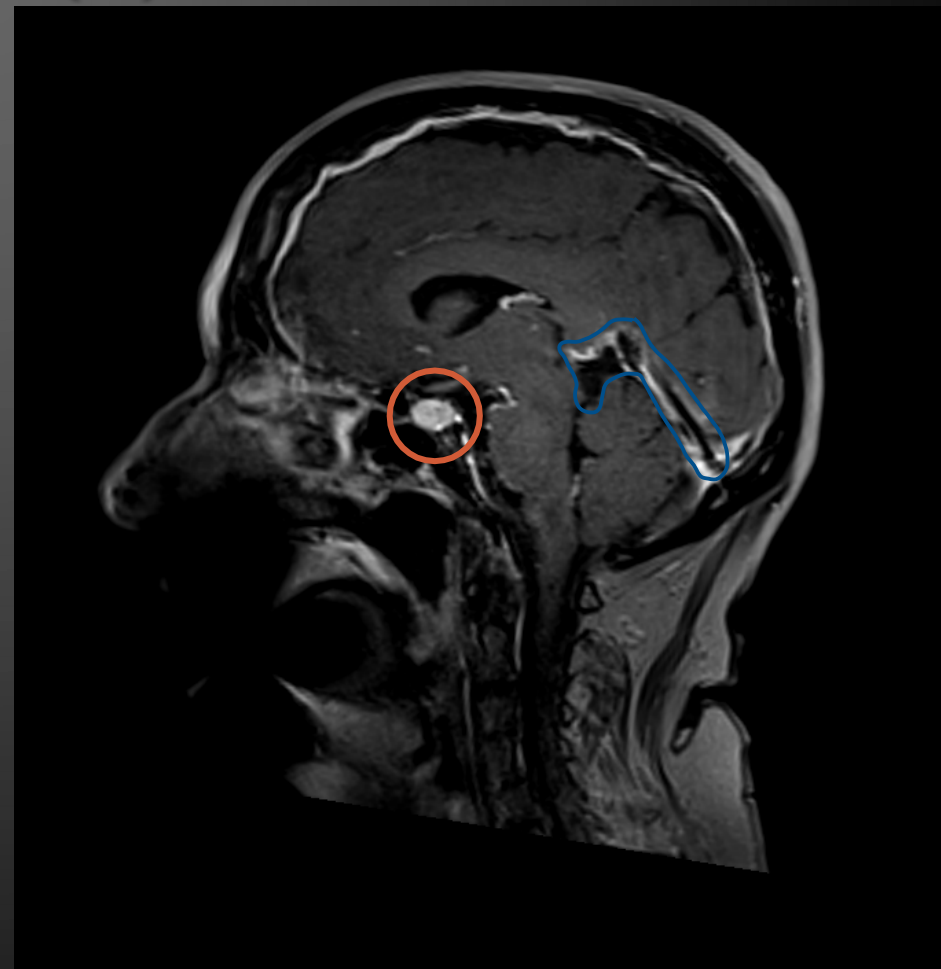
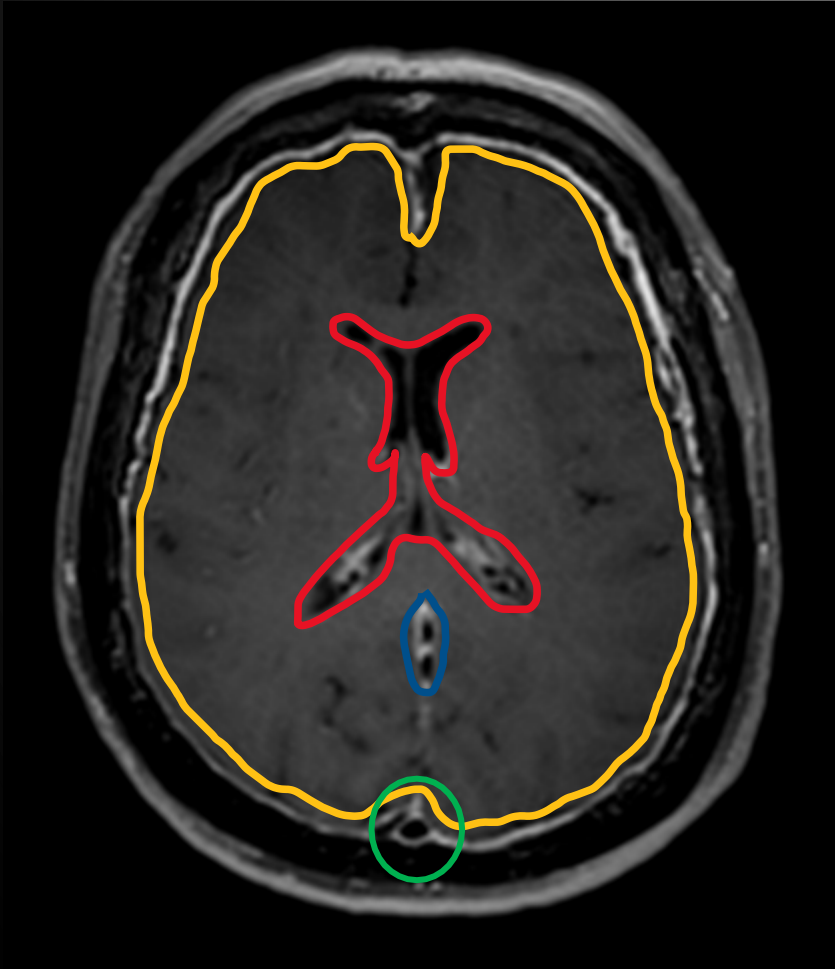Céphalées matinales associées à une plainte mnésique

Bilan neuropsychologique en Hôpital De Jour

- \* Trouble de l'encodage, trouble du stockage,
- \* Eléments dysexécutifs, troubles attentionnels

IRM cérébrale ...

# 1<sup>ER</sup> CASE REPORT : MME T, 83 ANS (2)



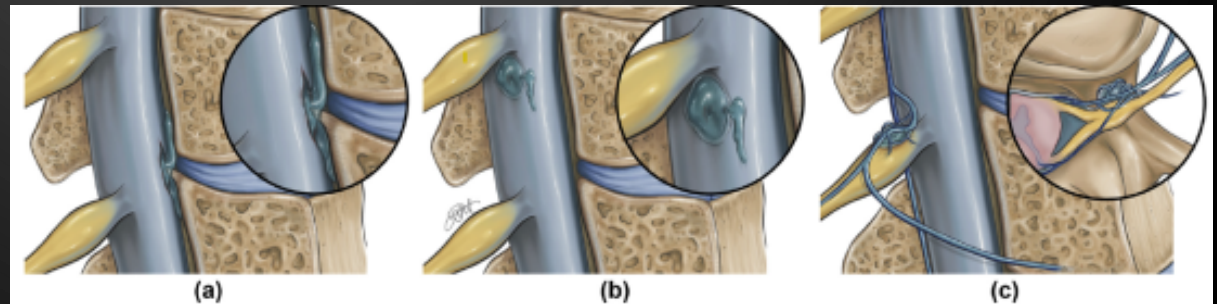
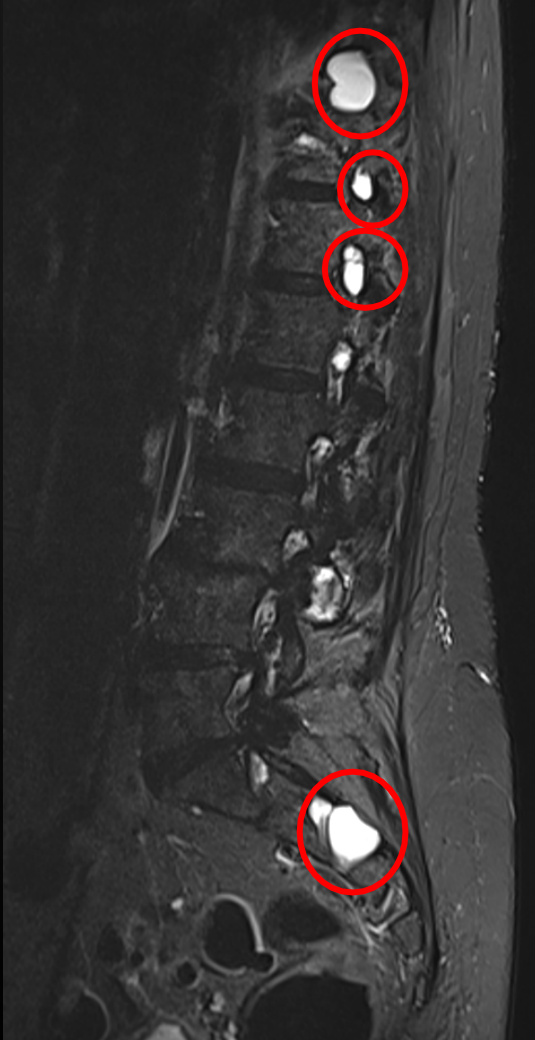# 1<sup>ER</sup> CASE REPORT : MME T, 83 ANS (3)

Mécanismes possibles de la brèche :

I- Brèche durale (a)

II- Diverticules méningés et kyste péri-radicaux (b)

III- Fistule veino - liquidienne (c)



# 2<sup>ÉME</sup> CASE REPORT : MME F, 74 ANS (1)

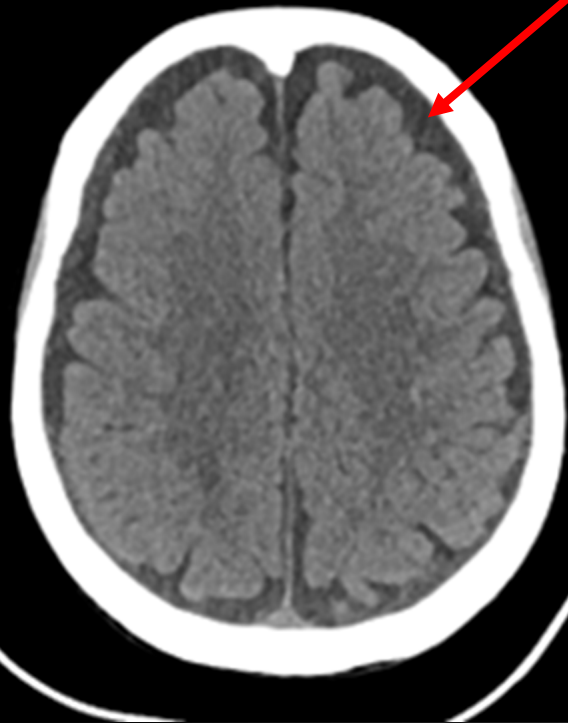
Plainte mnésique et perte d'autonomie

Bilan neuropsychologique en hôpital de jour :

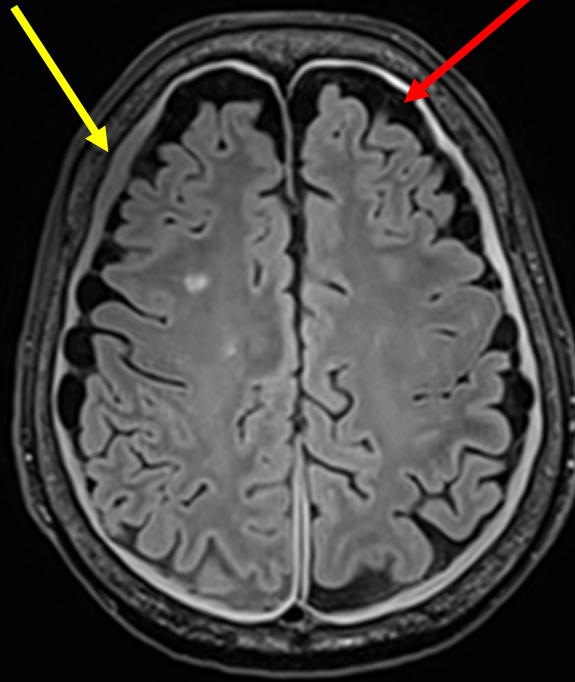
- \* Trouble du stockage
- \* Éléments dysexécutifs, troubles phasiques

IRM cérébrale...

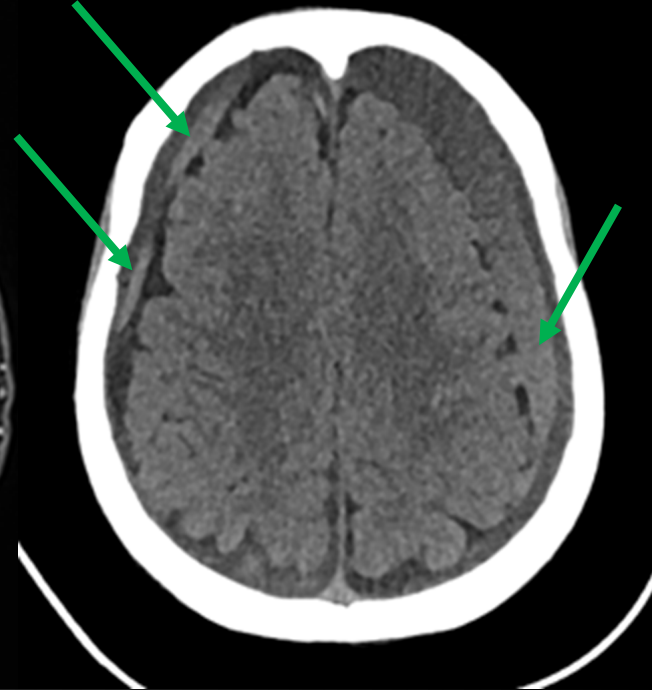
# 2<sup>ÉME</sup> CASE REPORT : MME F, 74 ANS (2)



AVRIL  
2020

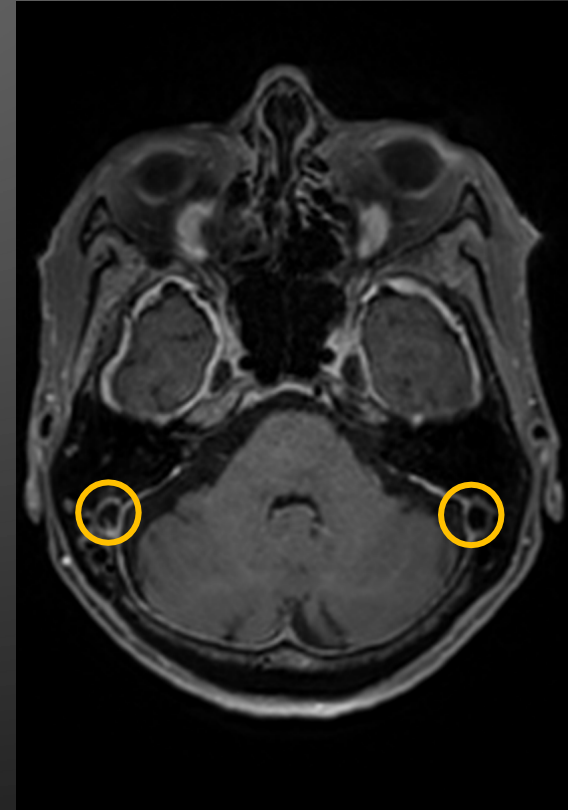
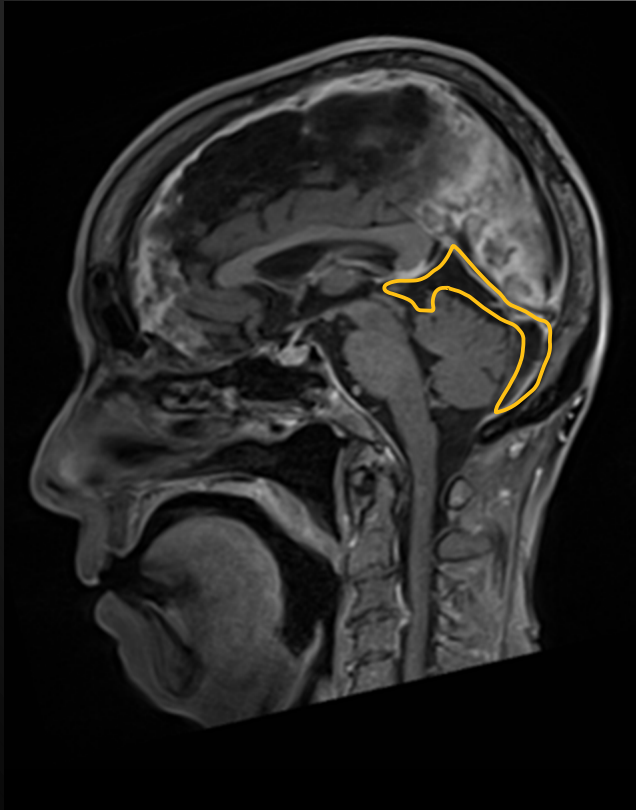

NOVEMBRE  
2020



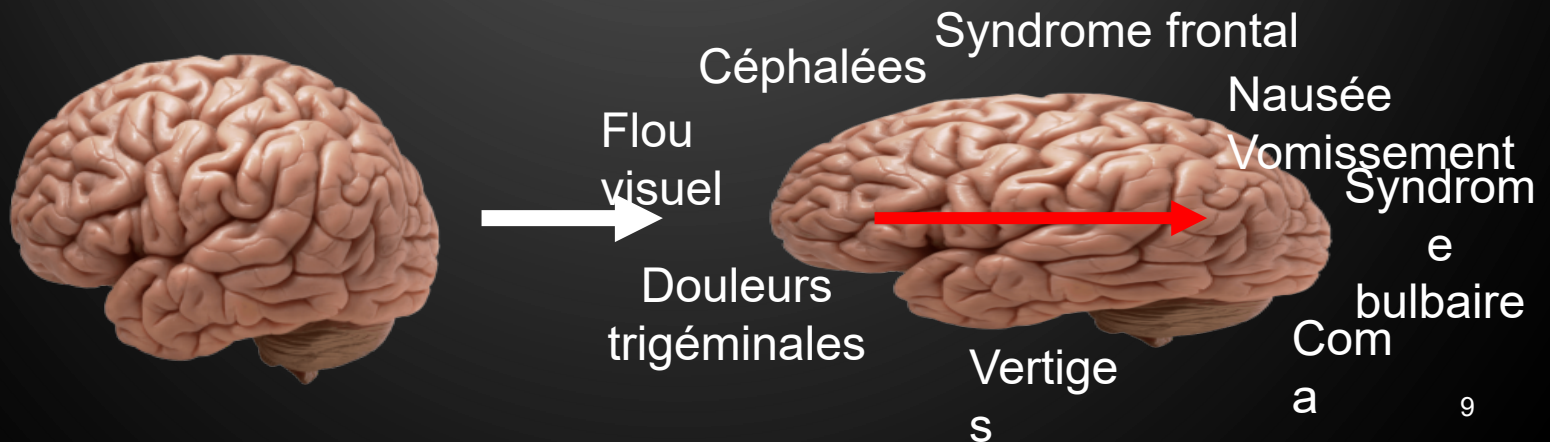
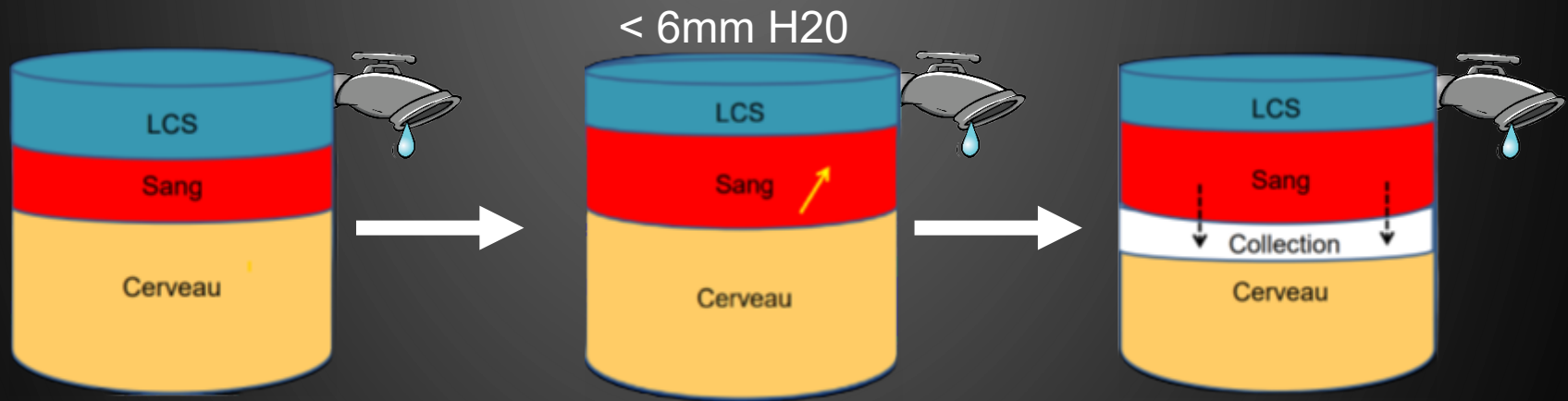
AVRIL  
2021

# 2<sup>ÉME</sup> CASE REPORT : MME F, 74 ANS (3)





# HYPOTENSION INTRACRÂNIENNE SPONTANÉE



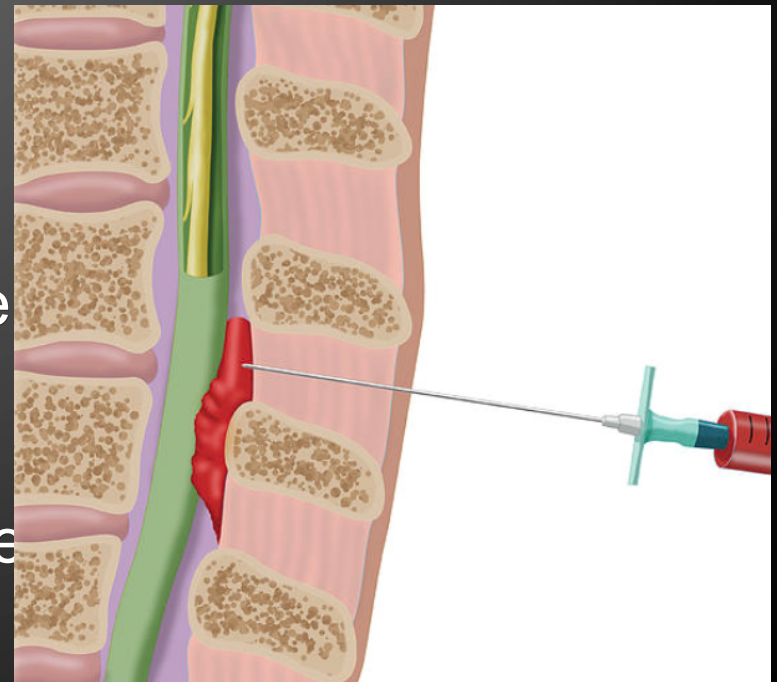
# TRAITEMENT

Traitement conservatif

- \* Repos, hyperhydratation
- \* corticoïdes, caféine, analgésie

Blood patch épidurale autologue

Chirurgie si réfractaire



# À RETENIR (1)

HTIC rare en gériatrie à symptomatologie frustrée

IRM cérébrale injectée caractérisée par :

- \* Ectasies veineuses ; collections extra-axiales
- \* Bombement hypophysaire ; grosse pachyméninge
- \* Réductions taille ventricule

IRM médullaire (STIR) pour recherche de la brèche

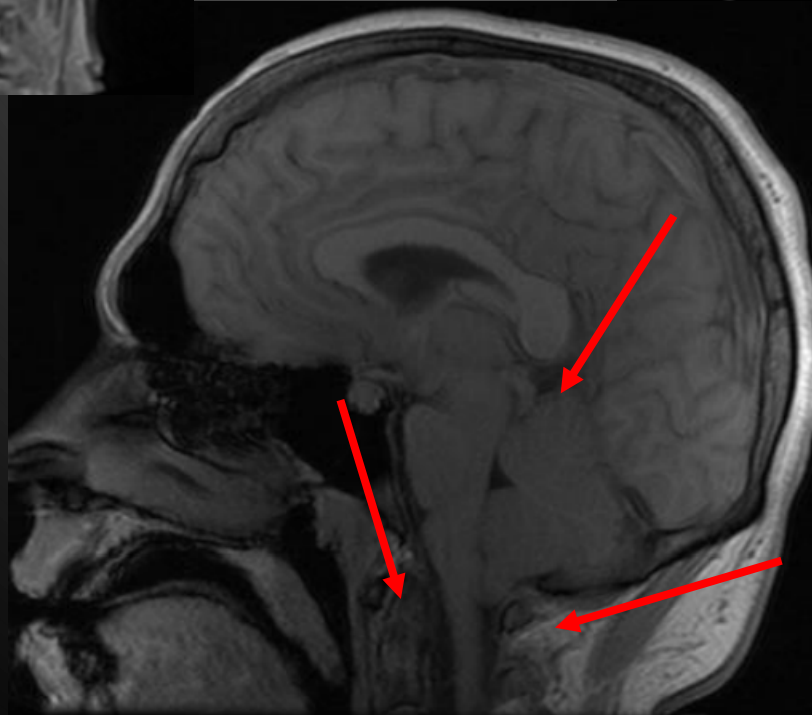
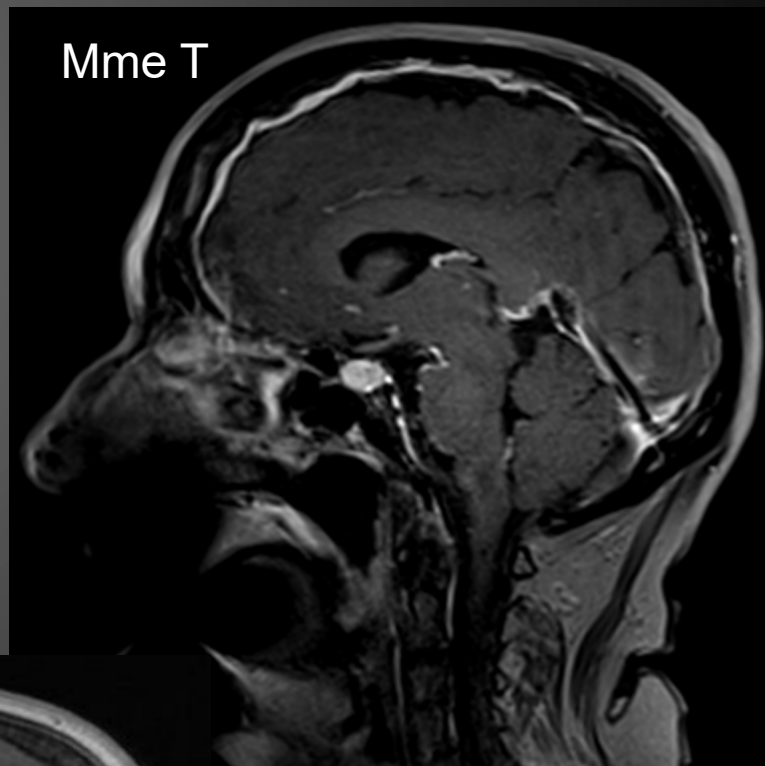
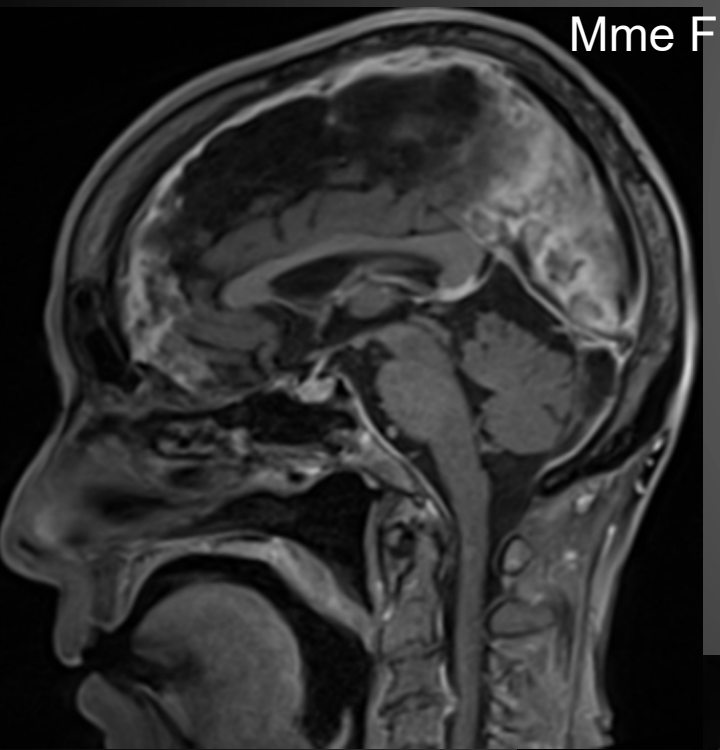
# À RETENIR (2)

Traitement conservateur et miniinvasif avec Blood Patch

- \* Balance bénéfice / risque

Risque de complications :

- \* Hématome sous dural
- \* Thrombose veineuse cérébrale
- \* Troubles cognitifs potentiellement traitables



MERCI POUR VOTRE ATTENTION